BEITRÄGE

ZUR

HAUTVERPFLANZUNG

NACH THIERSCH.

INAUGURAL-DISSERTATION

ZUR ERLANGUNG DES DOCTORGRADES

DER

HOHEN MEDIZINISCHEN FAKULTÄT

ZU BASEL

VORGELEGT VON

C. HÜBSCHER

vormals Assistenzarzt der chirurg. Klinik.

Genehmigt auf Antrag von Herrn Prof. Dr. A. SOCIN.

TÜBINGEN, 1889.

DRUCK VON HEINRICH LAUPP JR.

BEITRÄGE

ZUR

HAUTVERPFLANZUNG

NACH THIERSCH.

INAUGURAL-DISSERTATION

ZUR ERLANGUNG DES DOCTORGRADES

DER

HOHEN MEDIZINISCHEN FAKULTÄT

ZU BASEL

VORGELEGT VON

C. HÜBSCHER
vormals Assistenzarzt der chirurg. Klinik.

Genehmigt auf Antrag von Herrn Prof. Dr. A. SOCIN.

TÜBINGEN, 1889.
DRUCK VON HEINRICH LAUPP JR.

Digitized by the Internet Archive
in 2026

https://archive.org/details/IA41548826_0146

MEINEM

HOCHVEREHRTEM LEHRER UND EHEMALIGEM CHEF

Herrn Prof. Dr. A. SOCIN

DIRECTOR DER CHIRURGISCHEN KLINIK IN BASEL

IN

HOCHACHTUNG UND DANKBARKEIT

GEWIDMET.

Sonderabzug aus **Beiträge zur klinischen Chirurgie.** IV. Band. II. Heft.

Wohl jedem Fachchirurgen, aber gewiss auch jedem praktischen Arzte sind die Schwierigkeiten, welche sich der Ueberhäutung grosser Hautverluste entgegenstellen, zur Genüge bekannt. Nicht ohne Grund kennt die alte Medizin eine Unmasse von hautbildenden Salben und Arzneien, die sich bis auf die neueste Zeit vererbt haben. Mit gleicher Ungeduld warten oft Arzt und Patient auf die endgiltige Benarbung eines Geschwürs, und gerade das Paradigma eines solchen, das Unterschenkelgeschwür, bildet oft die Verzweiflung beider Teile durch sein stetes Wiederkommen. Aber noch viel wichtigere Gesichtspunkte sind hier ins Auge zu fassen: Die Grösse eines Hautdefektes ist oft massgebend für weitgehende chirurgische Eingriffe. Nicht nur sind oft zur Deckung und Heilung die schwierigsten plastischen Operationen nötig, auch die Erhaltung eines ganzen Gliedes kann dabei in Frage kommen. Wie oft schon musste ein Unterschenkel wegen eines nie heilenwollenden und immer weitergreifenden Geschwürs abgesetzt werden. Wie schwer war oft dem Chirurgen der Entschluss, ein Glied weit oberhalb einer verletzten

Stelle zu amputieren, nur weil die Haut mangelte, während der Zustand der übrigen Weichteile eine viel tiefere Amputation zugelassen hätte.

Die ganze Frage wurde durch die schöne Entdeckung J. Reverdin's einen grossen Schritt weiter gebracht. Seine am 8. Dezember 1869 vor der Société de Chirurgie [1]) in Paris veröffentlichten Versuche und Resultate mit Ueberpflanzung kleiner Hautstückchen auf granulierende Wunden erregten mit Recht die allgemeine Aufmerksamkeit und wurden bald von allen Seiten nachgeahmt. Es ist nicht nötig, auf die Reverdin'sche Methode näher einzugehen, da sie ja zu bekannt ist und Jahre lang das Feld behauptet hat. Czerny [2]), Jacenko, Lindenbaum, Heiberg und Schulz brachten die Ergebnisse der klinischen Beobachtung, während Thierfelder [3]) die anatomischen Vorgänge zu erklären suchte. 1872 veröffentlichte Reverdin [4]) nochmals seine Erfahrungen und beleuchtete dieselben in so allseitiger und vollständiger Weise, dass die weiteren Publikationen nichts weiteres zu Tage förderten.

Abgesehen von unangenehmen Zufällen, welche übrigens nicht der Methode zur Last gelegt werden dürfen, wie zum Beispiel Uebertragung von Syphilis [5]) oder Variola [6]), klagen bald die meisten Autoren über Nachteile, welche jedem, der sich damit beschäftigt hat, zur Genüge bekannt sind. Der eine dieser Nachteile besteht in der Unsicherheit der primären Anheilung der überpflanzten Hautstückchen, wodurch manche Enttäuschung und mancher Misserfolg herbeigeführt wird. Wie oft klebt nicht ein grosser Teil der Stückchen beim ersten Verbandwechsel an dem bedeckenden Protektiv, statt an den Granulationen, wenn gleich auch Fälle vorkommen, wo solche anscheinend misslungene Transplantationen nachträglich doch noch anheilen. Der zweite, noch ärgerlichere Nachteil ist das sekundäre Verschwinden der überpflanzten Haut. Nach scheinbar gelungener Anwachsung wuchern die Granulationen zwi-

1) Bullet. de la Société de chirurgie. 8. décembre 1869.

2) Czerny V. Ueber Pfropfung von Schleimhautepithel auf granulierende Wundflächen; Centralbl. für die med. Wissensch. 1871, Nr. 17.

3) Thierfelder A. Ueber Anheilung transplantierter Hautstücke; Arch. der Heilkunde. Bd. XIII, S. 524.

4) Reverdin J. De la greffe épidermique. Arch. génér. de méd. Mars 1872.

5) Deubel. Erysipel gangréneux, Emploi des greffes épidermiques, Inoculation de la Syphilis. Gaz. med. de Paris, Nr. 35. 1881.

6) Becker E. Ueber Transplantation. Dissertation. Berlin. 1881.

schen den Lücken der einzelnen „Greffes“ empor, letztere verkleinern sich immer mehr, statt ein Zentrum der Ueberhäutung zu bilden, und sind schliesslich gänzlich verschwunden.

Aber auch bei tadelloser Heilung drohen der frischen Narbe wieder neue Gefahren. Die unter der neuen Epidermisdecke weiterlebenden Granulationen beginnen zu schrumpfen, die obere Schicht löst sich an einzelnen Stellen ab und wird geschwürig, schliesslich hat man ein vollständiges Recidiv.

Bei grossem Flächeninhalt der Defekte ist ferner das Reverdin'sche Verfahren ein äusserst umständliches und zeitraubendes. Wenn z. B. Bradley[1]) in einem Falle von Abreissung der Kopfhaut 795 Transplantationen von 55 Individuen brauchte, und die Ueberhäutung erst nach mehr als 2 Jahren zu Stande brachte, wobei $^1/_3$ der Ueberpflanzungen erfolglos blieb, so ist dies gewiss ein teuer erkauftes Resultat.

Es war Thiersch vorbehalten, ein Verfahren der Hautverpflanzung aufzustellen, das alle diese Nachteile mit fast vollständiger Sicherheit ausschliesst und dabei in weit ausgedehnterer Weise verwendbar ist. Wenn dieses Verfahren auch schon auf den meisten klinischen Anstalten Eingang gefunden hat, so scheint es doch noch nicht Gemeingut aller Aerzte geworden zu sein, wozu es gemäss seiner leichten und einfachen Ausführung bestimmt ist. Der Zweck dieser Zeilen ist, zur Weiterverbreitung desselben beizutragen und zwar durch Veröffentlichung der in der chirurgischen Klinik zu Basel beobachteten Fälle.

Ich will diese kleine Einleitung nicht schliessen, ohne der Ueberpflanzung von Schleimhaut auf Wunden zu gedenken, deren Möglichkeit schon von Czerny[2]) und später von Stellwag nachgewiesen wurde. In neuester Zeit wurden von Wölfler[3]) mit bestem Erfolg Schleimhautübertragungen nach der Thiersch'schen Methode ausgeführt; da wir auf der Baseler Klinik noch nicht Gelegenheit hatten, solche anzuwenden, so gehe ich auf diese Seite der Frage nicht näher ein.

---

1) Bradley W. S. Skingrafting in loss of scalp. Newyork med. Rev. 1881. p. 231.

2) a. a. O.

3) Wölfler. Ueber die Technik und den Wert von Schleimhautübertragungen. Archiv f. klin. Chir. Bd. XXXVII, Heft 4.

1. Die Hautverpflanzung nach Thiersch.

Schon im Jahre 1874 hat Thiersch[1]) in seiner äusserst wertvollen Arbeit „Ueber die feinern anatomischen Veränderungen bei Aufheilung von Haut auf Granulationen“ den Satz aufgestellt, dass das unter der aufgeheilten Haut weiterbestehende hinfällige Granulationsgewebe in vielen Fällen den Grund zum Misserfolg bildet, d. h. den Wiederaufbruch der Narbe einleitet.

Das granulierende Gewebe besteht nach ihm aus zwei deutlich zu unterscheidenden Lagen, dem Untergrund mit ziemlich straffem Bindegewebe und horizontal gelagertem Gefässnetz. Auf dieser Lage erhebt sich die eigentliche weiche Granulation, das Fleischwärzchen, mit senkrecht verlaufenden Gefässen, welches bestimmt ist, sich in die derbe Narbenpapille umzuwandeln. Wird nun die Epidermisdecke zu früh künstlich durch Ueberpflanzung hergestellt, so bleibt zwischen ihr und der straffen untern Schicht dieses hinfällige Granulationsgewebe bestehen und liefert eine vergängliche Unterlage für die zarte Narbe. Schon damals sprach Thiersch den Satz aus, dass durch Ausschalten der weichen Granulationsschicht eine dauerhafte Narbe hergestellt werden könnte. Seine Versuche in dieser Richtung waren jedoch noch nicht abgeschlossen. Erst im Jahre 1886, nachdem Schede[2]) bei Anheilung von Reverdin'schen Hautstückchen, Maas[3]) bei Ueberpflanzung gestielter Hautlappen mit Erfolg sich diesen Wink zu Nutze gemacht hatten, veröffentlichte Thiersch auf dem XVI. Chirurgenkongress 1886 seine Methode. Die seither auf der chirurgischen Klinik zu Leipzig gesammelten Erfahrungen stellte E. Plessing[4]), vormals Assistenzarzt der Klinik, zusammen und gab eine ausgezeichnet genaue Darstellung des ganzen Verfahrens, welches ich zunächst in den Hauptpunkten hier wiedergeben werde.

Die Vorbereitung zur Operation ist die gleiche, wie für jeden chirurgischen Eingriff: Gründliche Reinigung der zu bedeckenden Stelle und derjenigen, von welcher die Haut entnommen werden

---

1) Arch. f. klin. Chir. Bd. 17, Heft II. S. 318.

2) Schede. Ueber Amputationen und Exartikulationen; Pitha u. Billroth's Handbuch der Chirurgie. 1880. S. 36 u. 37.

3) Maas H. Ueber Plastik mit frischen gestielten Lappen aus entfernten Körperteilen. Arch. f. klin. Chir. XXXI. S. 559.

4) Plessing E. Hautverpflanzung nach C. Thiersch. Arch. f. klin. Chir. Bd. XXXVII S. 53.

soll. Die Wahl des Desinfizierens ist natürlich gleichgültig. Im Gegensatze zum Reverdin'schen Verfahren, bei welchem die Epidermisstückchen inselförmig auf die Fläche ausgestreut werden, wird hier die ganze Fläche durch dünne, mit dem Rasiermesser geschnittene Hautlamellen geschlossen.

Nach der Desinfektion des Operationsfeldes verwendet Thiersch nur noch frischgekochte, indifferente Kochsalzlösung (6 : 1000); er ist nämlich geneigt, eine Anzahl Misserfolge der Verwendung von Sublimat und Karbolsäure zuzuschreiben, welche die Heilung durch abnorme Quellungsvorgänge oder durch Zerstörung der Blutkörperchen hindern sollte.

Mit geringen Ausnahmen wird die nun folgende Operation ohne Narkose ausgeführt, wenigstens bei Erwachsenen.

Die Esmarch'sche Blutleere wurde anfangs versucht, dann wieder fallen gelassen. Sie erfordert der Nachblutung halber einen Druckverband, welcher unter Umständen auf die zarten Hautstückchen verderblich wirken kann.

Der erste Teil der Ueberpflanzung beginnt nun mit der Entfernung der Granulationen bei granulierenden Flächen; bei frischen Wunden, auf welche Thiersch sein Verfahren mit grösstem Vorteil anwandte, ist er mit der Blutstillung beendet. Diese Reinigung geschieht am einfachsten mit dem scharfen Löffel und erstreckt sich auch auf die bereits überhäuteten Ränder. Nach Abspülung der Wunde wird dieselbe mit Protektiv bedeckt und darüber ein Kochsalzschwamm gebunden, bis die Blutung steht, was in 5—10 Minuten geschehen ist.

Hierauf folgt der zweite Akt, die Aufpflanzung der Haut. Letztere wird gewöhnlich vom Oberarm oder Oberschenkel des Patienten entnommen. Man spannt dieselbe, indem man von der Innenseite her das betreffende Glied umgreift und die Weichteile samt Haut nach innen und hinten zieht. Die rechte Hand schneidet nun mit dem flach aufgesetzten Rasiermesser langsam sägend die oberste Lage der Haut weg, wobei sich der Hautlappen in Querfalten auf der Klinge zusammenlegt. Zum Entfalten wird derselbe mit der Knopfsonde der Länge nach auf der Klinge ausgebreitet und sofort auf die Wunde übertragen. Das Messer samt dem darauf geladenen Lappen wird da auf die Wunde gelegt, wo der Anfangsteil des ersten plaziert werden soll. Unter Festhalten dieses Teils wird das Messer vorsichtig unter dem Streifen weggezogen, wobei dieser auf die Wunde gleitet. Hier wird er mit einem Spatel

oder einem Bausch angedrückt und dann auf diese Weise fortgefahren, bis die ganze Wunde gedeckt ist. Die Streifen sollen sich gegenseitig berühren, sie dürfen sich sogar etwas decken. Die Grösse derselben beträgt selten über 2 cm Breite und 10 cm Länge. Was die Dicke des Schnittes betrifft, enthält derselbe ausser den Papillen noch eine Schicht des glatten Stroma, aus dem sich die Papillen erheben.

Als Verband verwendet Thiersch einen feuchten Salzwasserwatteverband unter Bedeckung der bepflanzten Fläche mit Protektiv. Eine zweite Lage Protektiv verhindert die Verdunstung; ein trockener Wattebausch schliesst den Verband ab. Täglicher Wechsel ist nötig, während die durch Abtragung des Lappens gesetzte Wunde unter einem Jodoformmullverband der Heilung überlassen wird. Ist die Anheilung in der Hauptsache gelungen, so kann die vollständige Benarbung unter einem oder mehreren trockenen Verbänden abgewartet werden.

Vergleicht man dieses soeben geschilderte Thiersch'sche Verfahren mit dem auf der Baseler Klinik geübten, so ergeben sich verschiedene kleine Unterschiede, auf welche schon französische Chirurgen aufmerksam gemacht haben. (Vergl. Monod[1]) und Heydenreich)[2]). Im folgenden Abschnitte sollen nun diese Abweichungen hervorgehoben und auf ihren Wert hin besprochen werden.

2. Das Verfahren auf der Baseler Klinik.

Unser Verfahren ist in folgenden Punkten von dem Thiersch'schen verschieden:

a) Strenge Durchführung der Antisepsis während der ganzen Dauer der Operation sowohl als während der Nachbehandlung.

b) Die Schnitte sind erheblich dünner, als die von Thiersch.

c) Die Lappen sind, je nach Bedarf, doppelt so breit und zwei- bis dreimal so lang, als die sonst üblichen.

d) Ergeben sich noch einige kleinere Aenderungen in der eigent-

1) Monod hatte Gelegenheit, das Verfahren im Frühjahr 1888 auf der Baseler Klinik kennen zu lernen. Monod Ch. Greffe épidermique à grands lambeaux. Bullet. de la Société de chir. de Paris. T. XIV. 1888.

2) Heydenreich. La greffe cutanée suivant la méthode de Thiersch. 1888. Semaine méd. Nr. 23, p. 229.

lichen Technik, der Instrumentierung und in der Art der Ueberpflanzung.

Bei Besprechung dieser einzelnen Punkte wird sich Gelegenheit finden, auf die am Schluss aufgeführten Krankengeschichten zu verweisen und letztere als Belege zu verwenden.

a) Die Anwendung der Antisepsis.

Wie wir gesehen haben, verwendet Thiersch bei der Hautverpflanzung nur die physiologische Kochsalzlösung, aus Furcht, die eiweisskoagulierenden Wirkungen der starken antiseptischen Lösungen möchten die zarten Heilungsvorgänge beeinträchtigen.

In einer aseptischen Umgebung, wie sie heutzutage eine chirurgische Klinik darstellt, ist das zeitweise Weglassen eines Antisepticums wohl gestattet. Wenn wir jedoch ein Verfahren aufstellen wollen, das ausserhalb eines Operationssaales, in der Privatpraxis, die grösstmögliche Aussicht auf Erfolg haben soll, so ist man nicht berechtigt, die Antisepsis auszuschalten. Die Hauptgefahr für Anheilung der verpflanzten Hautstücke besteht nämlich in der bakteriellen Infektion, welche, wie bei jeder Wundheilung überhaupt, eine prima intentio vereiteln kann. Finden sich beim ersten Verbandwechsel die Hautstückchen durch darunter weiter kriechende Eiterung gelblich verfärbt, so kann man sicher darauf zählen, dass der grösste Teil derselben sich loslöst.

Dass die Anwendung der fäulnisswidrigen Mittel an sich die Anheilung hindern soll, dagegen zeugen direkt die aus den Krankengeschichten sich ergebenden Resultate. Trotzdem während des Schneidens der Hautlamellen das Operationsfeld mit Sublimatlösung berieselt wird, trotzdem die frische, beziehungsweise die angefrischte Wunde mit Karbolschwämmen komprimiert und die Läppchen mit ebensolchen angedrückt werden, so entstand nie ein Nachteil. Umgekehrt rächt sich eine Unterlassungssünde, wie gesagt, nur zu leicht durch Misserfolg. So sind von den 40 Fällen 2 Heilungen (Fall 13 und 22) durch bakterielle Infektion vereitelt worden, also immerhin noch 5 %. Thiersch hat bei blosser Asepsis 12,5 % Misserfolge durch Eiterung. Dieser Prozentsatz würde sich jedenfalls ausserhalb einer Klinik und bei nicht vollständiger Vertrautheit mit allen Vorsichtsmassregeln bedeutend höher stellen.

Wenn also durch Antisepsis nichts geschadet wird, sondern der Prozentsatz der Misserfolge im Gegenteil 2½mal geringer ist, als

bei Asepsis, so kann die ausgedehnte Verwendung der antiseptischen Mittel mit gutem Gewissen empfohlen werden.

Was einen zweiten Hauptfeind der Anheilung, die Syphilis, betrifft, so hat dieselbe nach der Plessing'schen Arbeit in 7 % den Erfolg beeinträchtigt. In dem einzigen hier einschlägigen Fall der Baseler Klinik erfolgte nach vorausgegangener antisyphilitischer Kur glatte Heilung.

Dass sogar ein die frisch transplantierte Wundfläche ergreifendes Erysipel die Heilung nicht hindert, beweist ein Fall von Graser[1]).

b) Die Dicke der Schnitte.

Was die Dicke der Hautlamellen betrifft, so scheinen noch verschiedene Unklarheiten obzuwalten. Die dicksten Schnitte macht entschieden Pozzi[2]); er vereinigt nämlich die Wunde, welche durch Wegnahme des Lappens entstanden ist, durch eine Katgutnaht. Dass dieses Vorgehen mit dem von Thiersch nichts mehr gemein hat, als die Anfrischung, ist in die Augen springend; es ist die gewöhnliche Ueberpflanzung eines ungestielten Lappens. Mit Recht bemerkt Monod[3]) gegenüber Pozzi, dass man beim Thiersch'schen Verfahren keinen Augenblick an eine Vereinigung der gesetzten Wunde denken könne, da ja nur eine einfache Schürfung entstehe.

Der Thiersch'sche Lappen enthält ausser Epidermis mit Malpighi'scher Schicht noch den ganzen Papillarkörper samt einer Lage des glatten Stroma. Selbst der dünnste Schnitt soll noch diese Schichten zeigen, mit Ausnahme etwa solcher Schnitte, welche von Handteller oder Fusssohle entnommen sind.

Um über die Dicke unserer Schnitte ins klare zu kommen, wurden von einer Leiche sowohl vom Oberarm als vom Oberschenkel Hautpartien entnommen, von welch letztern die dünnen Lamellen in gewohnter Weise mit dem Rasiermesser entfernt worden waren. Nach Härtung in Alkohol wurde eine Anzahl mikroskopischer Querschnitte durch die ganze Dicke der Haut sowohl als durch das Hautläppchen angelegt.

Die nebenstehende Zeichnung gibt schematisch das Resultat

1) Graser E. Ueber Epidermistransplantationen, besonders auf frische Wunden. Münch. med. Wochenschr. Nr. 12. 1887.

2) Pozzi, Bullet. de la soc. de chir. T. XIV. 1888.

3) Monod Ibid. 1888.

wieder. Das zur Ueberpflanzung bestimmte Läppchen a enthält regelmässig nur die Papillen und höchstens die dicht darunter liegende Schicht des Derma's, welche schon gewellt ist und aus dem die Papillen direkt entspringen; von glattem Hautgewebe findet sich nichts darin. Dünn ausgefallene Streifen enthalten sogar nur

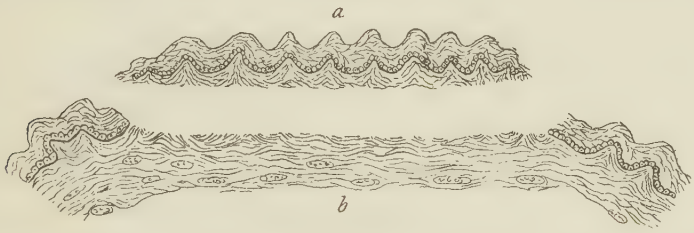

die Spitzen der Papillen, deren Basis im Mutterboden b zurückgeblieben ist.

Nach Plessing hält es nun Thiersch gar nicht für wünschenswert, Lappen aufzusetzen, welche nichts weiter als die Papillarschicht enthalten, da solche unter erschwerten Bedingungen anheilen sollen. Nach ihm kommt alles darauf an, dass das Blut in kurzer Zeit in die Gefässe der aufgesetzten Haut geleitet wird, was viel leichter geschieht, wenn das horizontalliegende Gefässnetz des Stroma zum Teil erhalten ist. Diese Inoskulation der Gefässe, welche erst durch intercellulare Gänge zwischen den Gefässen der aufgesetzten Haut und den Granulationen hergestellt wird, hat ja Thiersch[1]) durch seinen ungemein lehrreichen Injektionsversuch an einem amputierten Unterschenkel für die Reverdin'schen Transplantationen direkt bewiesen.

Der Erfolg der Thiersch'schen Transplantation scheint mir der Hauptsache nach nicht in der baldigen Verbindung der Gefässe unter sich und der Versorgung des gefässarmen Lappens mit Blut zu suchen zu sein. Es spielt hier gewiss die Ernährung durch plasmatische Cirkulation eine viel grössere Rolle; je dünner der Schnitt ist, desto leichter geht dieselbe vor sich; die Gefässneubildung kommt erst hintendrein und ist daher erst in zweiter Linie wichtig.

Die erste Vorbedingung aber für eine rasche Ernährung durch Plasma ist eine möglichst innige Verbindung der getrennten Teile.

---

1) Thiersch. Ueber die feinern anatomischen Veränderungen bei Aufheilung v. Haut auf Granulationen; Arch. f. klin. Chir. Bd. 17. Heft II. S. 318.

Dies ist nun bei dünnen Lappen in ungleich höherem Grade der Fall, als bei dicken; die ersteren schmiegen sich viel leichter auch den feinsten Unebenheiten des Wundbodens an und sind oft schon in ganz kurzer Zeit (schon nach 10 Minuten) mit demselben verklebt. Die mehr senkrecht verlaufenden Fasern des Papillarkörpers und der dicht darunter liegenden Teile saugen sich förmlich an die Oberfläche der frischen oder angefrischten Wunde an.

Dass Socin nur reine Epidermislappen aufsetzen soll, wie Heydenreich[1]) mitteilt, indem er die „lambeaux épidermiques" von Socin in Gegensatz stellt zu den „lambeaux dermoépidermiques" von Thiersch, beruht auf Missverständnis.

c) Die Grösse der Schnitte.

Plessing gibt für die grössten Schnitte eine Breite von 2 cm und eine Länge von selten mehr als 10 cm an. Andere Autoren scheinen noch kleinere Schnitte vorzuziehen, so Eversbusch[2]). Nach den Erfahrungen der Baseler Klinik halten grosse Transplantationen gerade so gut wie kleine. Man richtet sich natürlich nach dem Umfang der zu bedeckenden Fläche. Längliche Geschwüre von 15—20 cm Länge und 4—5 cm Breite können ganz gut durch ein Läppchen geschlossen werden. Je weniger Lappen zur Bedeckung nötig sind, desto geringer ist die Gefahr, dass sie sich verschieben. Auch erscheint eine durch möglichst grosse Stücke gedeckte Fläche viel gleichmässiger und viel glatter nach der Heilung, als eine aus kleinern zusammengesetzte, wenn auch das „Narbengitter" durch dachziegelförmige Ueberlagerung der einzelnen Lamellen möglichst vermieden wird.

Ein weiterer Vorteil ist die bedeutende Abkürzung der ganzen Operation, da das Schneiden und das Ausbreiten einiger grosser Lappen bedeutend weniger Zeit in Anspruch nimmt, als das zahlreicher kleiner. Durch die kürzere Dauer der Operation ist natürlich die Infektionsgefahr bedeutend herabgesetzt.

Das günstigste Feld für solche lange Transplantationen bietet

---

1) Garrè. Hauttransplantation nach Thiersch. Correspondenzblatt für Schweizer Aerzte. Nr. IV. 1888.

2) Eversbusch O. Ueber die Verwendung von Epidermistransplantationen bei den plastischen Operationen an den Lidern und an der Conjunctiva. Münch. med. Wochenschr. Nr. 1 u. 2. 1887.

die Aussenfläche des Oberschenkels, wo man mit Leichtigkeit Lappen bis zu 30 cm Länge gewinnen kann (Fall 10, 11, 17, 21).

d) Kleinere Abweichungen in der Technik.

Es gehört mit zu den Vorteilen des Thiersch'schen Verfahrens, dass die Technik desselben eine höchst einfache ist. Das ganze Instrumentarium besteht aus scharfem Löffel, Rasiermesser und einer Sonde zum Ausbreiten der Schnitte. Statt des gewöhnlichen hohlgeschliffenen Rasiermessers benützte Garrè[1]), welcher als damaliger Leiter der chirurgischen Poliklinik die Methode zuerst in Basel einführte, die breite Mikrotomklinge. Auch Eversbusch und Monod scheinen dieselbe vorzuziehen. Man kommt jedoch mit einiger Uebung mit dem gewöhnlichen Rasiermesser vollkommen aus. Die Hauptsache ist die möglichst flache Haltung des Messers und das Andrücken des Rückens trotz leichter Handhabung. Die sägende Schnittführung muss möglichst rasch und ohne abzusetzen geschehen, sonst gleitet man leicht mit dem Messer aus.

Da man die Schnitte einem cylindrischen Körperteil entnimmt,

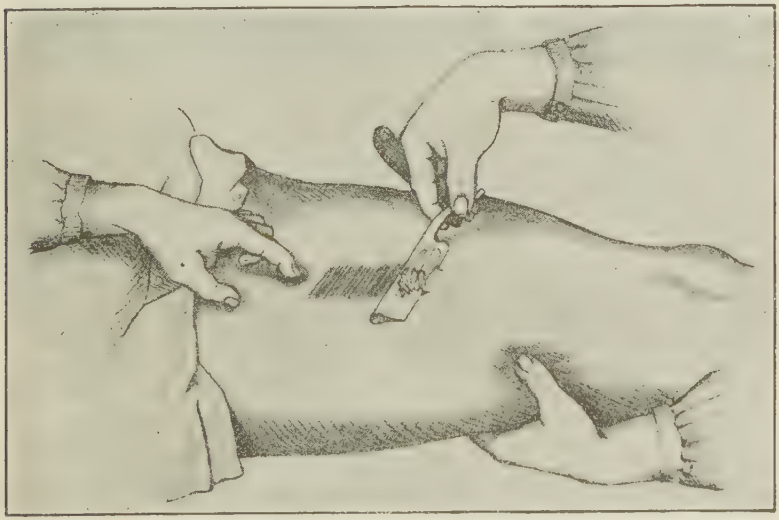

so werden sie in der Mitte wie Plessing bemerkt, bedeutend dicker sein als an den Rändern, und dies um so mehr, je breiter der Schnitt ist. Dieser Uebelstand lässt sich ziemlich vermeiden, wenn man

1) Garrè. a. a. O.

einmal die mehr flache, über der Fascia lata gelegene Gegend des Oberschenkels auswählt. Ein weiteres Mittel besteht darin, dass man sich die Haut in longitudinaler Richtung spannen lässt, wodurch das Operationsfeld ebenfalls abgeflacht wird. Dies besorgt ein Assistent, indem er einen Finger dicht oberhalb der Stelle, an welcher man mit dem Schneiden beginnt, auf die Haut aufsetzt und letztere kräftig nach oben zieht (vergl. umstehende Abbildung).

Das Uebertragen des Schnittes auf die Wunde ist höchst ein-

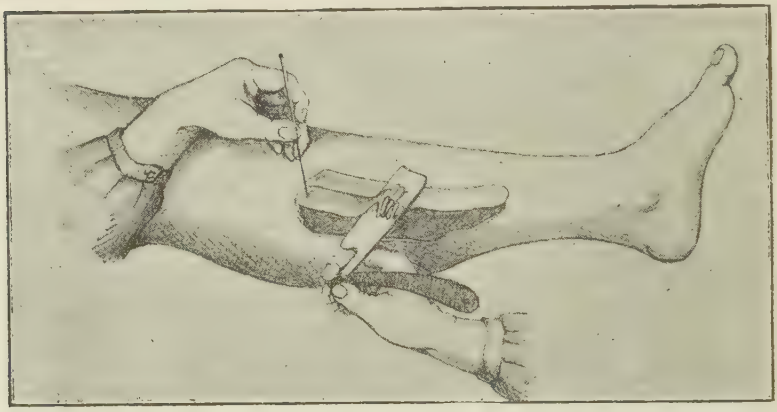

fach. Der Schnitt legt sich beim Schneiden halskrausenförmig auf dem Messer in Falten; man legt nun die Klinge samt dem darauf befindlichen Lappen in querer Richtung auf die zu bedeckende Fläche und fixiert das vorstehende Ende des Lappens mit einer Präparirnadel. Dann wird das Messer langsam nach abwärts bewegt, wobei sich der Schnitt auf der Wunde entfaltet. Kleinere Unebenheiten werden sofort mit einer zweiten Nadel, wie beim Ausbreiten eines mikroskopischen Schnittes, ausgeglichen.

Es ist dies einfacher, als die Vorschrift von Plessing, den Schnitt zuerst der Länge nach auf der Messerklinge auszubreiten, oder gar die Methode von Eversbusch, die Läppchen in Vorrat zu schneiden, sie in Kochsalzlösung schwimmen zu lassen und nachher zur Aufpflanzung daraus wieder aufzufischen.

Um kleine granulierende Streifen zwischen den angeheilten Transplantationen zu vermeiden, empfahl schon Plessing das dichte Aneinanderlegen oder das gegenseitige Ueberdecken derselben. Man thut gut, das dachziegelförmige Ueberlagern in allen Fällen durchzuführen; ganz besonders ist darauf zu achten, dass auch die Haut-

wundränder überdeckt werden, indem man hier den Läppchenrand bis auf gesunde Hautpartien auflegt. Es entsteht sonst durch leichte Retraktion der Lappen ein Granulationssaum, der längere Zeit zur Heilung in Anspruch nimmt. Auch Eversbusch und Graser machen auf diese kleinen Vorteile aufmerksam.

Während Thiersch auch beim Verbande antiseptische Mittel vermeidet und eine täglich zu wechselnde feuchte Salzwasserkompresse auf die bepflanzte Stelle legt, wird auf der Baseler Klinik ein einfacher antiseptischer Dauerverband verwendet. Zur unmittelbaren Bedeckung der Transplantation dienen mit Salicylöl (2 %) befettete schmale Streifen aus Stanniol, welche dachziegelförmig quer über die Wunde gelegt werden. Sie gestatten zwischen ihren Lücken hindurch einen freien Abfluss der gewöhnlich minimalen Mengen von Wundsekret und kleben bei der Verbandabnahme gar nicht. Auf die Stanniolschicht kommt eine Lage Sublimatwatte, welche vorerst in kleinen Stückchen aufgetragen wird, um alle Unebenheiten der Wunde auszufüllen. Ein grösserer Bausch Holzwolle, fixiert durch eine gestärkte Gazebinde, beschliesst den Verband. Der Verbandwechsel findet gewöhnlich am 4. bis 5. Tage statt; in der Regel ist die Heilung dann vollendet. Kleine Ueberpflanzungen im Gesicht bedürfen überhaupt keines eigentlichen Verbandes, wenn man die Kranken unter Aufsicht halten kann; es genügt einfach eine dicke Schicht einer antiseptischen Salbe (z. B. Borvaseline). Die Schürfwunden, welche durch Entnahme des Hautläppchens entstanden sind, heilen unter einem trockenen Pulververband (Jodoform, Zinkoxyd), ohne irgend welche Narben zu hinterlassen; beiläufig bemerkt ein weiterer grosser Vorteil des Verfahrens.

Dass zur Ruhigstellung der frisch operierten Teile, besonders der Gliedmassen, durch Schienung, Lagerung, Suspension etc. alles geschehen muss, versteht sich von selbst.

3. Beobachtungen.

Seit Einführung der Thiersch'schen Methode im Frühjahr 1887 sind auf der Baseler Klinik 40 Fälle danach behandelt worden.

In 28 Fällen (= 70 %) wurde bei granulierender Wunde auf die durch Abschabung angefrischte Fläche transplantiert; in 12 Fällen (= 30 %) geschah die Ueberpflanzung auf die frische Wunde.

Diese Einteilung ist übrigens eine rein äusserliche: der Heilungsvorgang bei der von Fleischwärzchen entblössten Wunde ist vollständig der gleiche, wie bei der frischen.

Die folgende Tabelle gibt noch die speziellere Einteilung der Fälle:

I. Granulierende Wunden, 28 Fälle.

Infolge von:

a. Verbrennungen und Erfrierungen	4	Fälle
b. Verletzungen mit Substanzverlust	15	„
c. Ulcera cruris	6	„
d. Operation	3	„

II. Frische Wunden, 12 Fälle.

a. Nach Exstirpation von Geschwüren und Geschwülsten	8	„
b. Nach plastischen Operationen	4	„

I. Granulierende Wunden, 28 Fälle.

a) Verbrennungen und Erfrierungen.

1. Hofstetter Marie, 1 J. alt, Baselland, wurde 4 Wochen vor Spitaleintritt rittlings auf ein eisernes Ofenrohr gesetzt. Ausgedehnte Verbrennung dritten Grades beider Nates und der oberen Hälfte des rechten Oberschenkels. Eintritt 28. III. 88. Handtellergrosser granulierender Hautdefekt der rechten Hinterbacke bis zur Mitte des Oberschenkels; links etwas kleinerer. 5. IV. Transplantation. Die Haut wird vom rechten Oberschenkel eines 22jähr. Mannes genommen (s. Krankeng. Nr. 10). Kollodialverband. Suspension beider untern Extremitäten mit Croosby'scher Heftpflasterschlinge an einen an der Bettstatt befestigten Galgen. Trotz Unruhe der kleinen Patientin und beständiger Urinbeschmutzung des Verbandes heilt der grösste Teil p. p. an, so dass am 25. IV. nur noch eine markstückgrosse Stelle linkerseits durch eine zweite Transplantation (vom Kinde selbst) geschlossen werden muss. Austritt am 5. V. mit glatter Narbe. Keine Kontraktur.

2. Meyer Margaretha, 24 J. alt, Magd, Aargau. Verbrennung durch Explosion einer Petroleumlampe. Eintritt am 8. VIII. 87, zwei Tage nach der Verletzung. Ausgedehnte Verbrennungen aller drei Grade beider Vorderarme, der Oberschenkel und des Rückens. Salicylölverbände. Nach 4 Wochen besteht am linken Vorderarm auf der Innenfläche noch eine 16 cm lange und 5—6 cm breite granulierende Wunde vom Ellbogen bis zum Handgelenk. Uebrige Wunden geheilt. 8. IX. Transplantation von 4 Streifen, dem linken Oberschenkel entnommen. Nach 4 Tagen Heilung p. p. Untersuchung ein Monat nachher ergibt eine weiche schmiegsame Narbe; keine Spur von Kontraktur; Dorsalflexion der Haut normal.

3. Wunderlin Margaretha, 38 J. alt, Waschfrau, Baden. Verbrennung durch Fall in einen Zuber voll siedender Lauge. Eintritt am 15. VI. 87, sofort nach der Verletzung. Ausgedehnte Verbrennung aller drei Grade der Extremitäten, der Brust und des Halses. Verbände teils mit Salicylöl, teils mit Zinkoxyd. Hochfebrile Temperaturen, interkurrente

Nephritis. Am 28. VII. besteht noch am rechten Oberarm ein vom Ansatz des M. Deltoideus bis über das Ellbogengelenke reichender zirkulärer granulierender Defekt. Transplantation in zwei Sitzungen am 28. VII. und 15. VIII., zuerst auf der Aussenseite, dann auf der Innenseite. Rasche Heilung mit leichter Kontraktur im Ellbogengelenk. Pat. stellt sich 2 Monate nach Spitalaustritt wieder vor und klagt über ein seit 4 Wochen aufgetretenes unerträgliches Jucken im ganzen Gebiet der transplantierten Stelle, welches ihr den Schlaf raube. Aeusserlich nichts Abnormes, Narbe weich, Kontraktur bedeutend gebessert. Eine sofort eingeleitete energische Massage des rechten Oberarms bessert den Zustand schon nach der ersten Sitzung und bringt diesen Narbenpruritus nach der dritten zu dauerndem Verschwinden.

4. Vogel Jakob, 52 J. alt, Landarbeiter, Bern. Erfrierung der Zehen durch Arbeiten im Walde bei heftiger Kälte. Eintritt am 11. II. 88, 12 Tage nachher Gangrän sämtlicher Zehen und des vorderen Drittels des linken Fusses. 26. III. Abtragung der nekrotischen Zehen rechterseits, links quere Amputation des Vorderfusses in der Mitte der Metatarsalknochen. Keine Naht. Jodoformgazeverband. Am 25. IV. Schluss der 7 cm langen und 3 cm breiten terminalen Wunde durch eine Transplantation. Heilung p. p. Pat. steht 4 Tage nachher auf.

b) Verletzungen mit Substanzverlust (15 Fälle von 5—50 J.).

5. Schneider Adolf, 5 J. alt, Basel, wurde vom Getriebe einer Dreschmaschine erfasst und zwischen Boden und Triebstange gequetscht. Eintritt am 21. Sept. 1886. Subkutaner Bruch des rechten Oberschenkels, offener Bruch des rechten Unterschenkels mit ausgedehnter Weichteilzerreissung, offene Luxation des rechten Fussgelenkes. In der Folge traumatisches Gangrän der Haut der Aussenseite des rechten Unterschenkels. Am 29. I. 87 nach Konsolidation der Brüche und Demarkation des Gangräns Schluss der 12 cm langen und 5 cm breiten Wunde durch 5 Transplantationen. Heilung p. p.

6. Hofer Jakob, 6½ J. alt, Württemberg. Ueberfahrung durch einen Wagen. Eintritt am 31. III. 87. Quetschrisswunde an der Vorderfläche des linken Unterschenkels mit Knochenhautverletzung. Gangrän der Hautränder. Feuchter Sublimatverband. Nach vollständiger Demarkation am 12. V. Transplantation (8 Stücke vom rechten Oberschenkel) auf die 12 cm lange und 6 cm breite Wunde. Heilung p. p. in 6 Tagen.

7. Bader Joseph, 15 J. alt, Mechaniker, Baselland, wurde von einem umfallenden schweren Gegenstand gegen eine Eisenspitze gedrückt. Poliklin. 12. VI. Lappenwunde an der Aussenseite des rechten Vorderarms. Naht. Gangrän des Lappens. 6. VII. Schluss der granulierenden 8 cm langen und 4 cm breiten Wunde durch 5 Transplantationen vom linken Oberarm. Heilung p. p. in 4 Tagen.

8. Häflinger Anton, 14 J. alt, Solothurn. Vor 5 Wochen Maschinenverletzung des linken Armes mit Zerreissung der Weichteile. Stellt sich 4. VIII. 87 poliklinisch vor. An der Aussenseite des linken Ellbogengelenks eine 20 cm lange und bis 10 cm breite granulierende Fläche. Vorderarm in rechtwinkliger Beugestellung fixiert. In Narkose Streckung des Arms, wobei die Beugemuskeln teilweise einreissen und durch Abschabung der Granulationen freigelegt werden. Transplantation durch Dr. Garrè von beiden Ober- und Unterschenkeln. Heilung p. p. mit verschieblicher Narbe. Keine Kontraktur.

9. Girod Margaretha, 16 J. alt, Fabrikarbeiterin, Elsass, kam mit der rechten Hand unter die Walze einer Seidenputzmaschine. Eintritt am 26. V. 87. Rissquetschwunde des rechten Handtellers, der Palmarfläche des zweiten und dritten Fingers, offener Bruch des zweiten Fingergliedes am Zeigefinger. Gangrän des Hautlappens. Am 28. VI. Schluss der 14 cm langen und 3—5 cm breiten Wunde des Handtellers und der Finger durch 5 Transplantationen (vom rechten Oberarm). Heilung p. p. in 4 Tagen. Leichte Kontraktur der Finger. Handgelenk vollständig beweglich.

10. Brumann Joseph, 22 J. alt, Eisenbahnangestellter. Ueberfahrung des linken Armes durch einen Eisenbahnwagen. Eintritt am 11. II. 88. Offener Splitterbruch des unteren Endes des linken Humerus, weitgehende Verletzung der Weichteile, Eröffnung des Gelenkes. Konservative Behandlung. In der Folge wird die Haut an der Aussenseite des Ellbogens in weiter Ausdehnung nekrotisch; aus dem Gelenk stossen sich mehrere Sequester von der zertrümmerten Oberarmepiphyse ab. Am 5. IV. ist die ganze Wundfläche mit guten Granulationen bedeckt. Deckung der 19 cm langen und 6,5 cm breiten Wunde durch 4 Transplantationen vom linken Oberschenkel. Trockene Heilung nach 4 Tagen. Durch Massage und elektrische Behandlung wird ein mässig bewegliches Gelenk erreicht. Keine Kontraktur.

11. Kessler Hugo, 24 J. alt, Gärtner, Freiburg, kam mit dem rechten Fuss zwischen die Zahnräder einer Dreschmaschine. Eintritt am 28. VII. 88. Ausgedehnte Weichteilzerreissung an der Aussenseite des rechten Fussgelenks und über der Achillessehne. Talocruralgelenk weit eröffnet. Nach vollständiger Reinigung der Wunde nimmt die granulierende Fläche die ganze Hinter- und Aussenfläche der Fussgelenkgegend ein. Am 6. VIII. Transplantation von drei 18—24 cm langen Stücken vom rechten Oberschenkel und zwei kleinern vom linken Oberschenkel. Die Ueberpflanzung geschieht zum Teil auf die 14 cm lang entblösste Achillessehne. Nach 4 Tagen vollständig trockene Anheilung. Pat. wird mit etwas versteiftem Fussgelenk, aber ohne Spur von Narbenkontraktur entlassen.

12. Flösser Friedrich, 24 J. alt, Fuhrknecht, Baden. Rissquetschwunde an der Aussenseite des linken Unterschenkels, durch Ueberfahrung entstanden. Eintritt am 7. III. 87 mit schon granulierender Wunde.

Schwammbehandlung nach Hamilton ohne Erfolg. Am 29. III. Schluss der 5 cm langen und 3½ cm breiten Wunde durch Ueberpflanzung vom linken Oberarm. Rasche Heilung.

13. Strub Emil, 25 J. alt, Knecht, Baselland, verunglückte beim Nachschieben von Futter in eine Futterschneidmaschine, wobei die rechte Hand von den Walzen der Maschine erfasst und der Vorderarm abgetrennt wurde. Eintritt am 3. III. 88. Hand und unteres Drittel des rechten Vorderarms fehlen, die Knochenstümpfe der Ulna und des Radius stehen aus der zerfetzten Wunde hervor. An der Aussenseite des Ellbogengelenks eine 5markstückgrosse Quetschwunde, in das Gelenk perforierend, das Radiusköpfchen gesplittert; der Oberarm zeigt querverlaufende, von der Walze herrührende Quetschwunden mit Zertrümmerung der Muskulatur. Trotz der ausgedehnten Verletzung wird von einer Oberarmamputation abgesehen und das Ellbogengelenk zu erhalten gesucht. Abtragung der vorstehenden Knochen des Vorderarms, weite Spaltung des Gelenks und der unterminierten Haut, Entfernung der ganz gelösten Splitter. Die gequetschte Haut stösst sich unter feuchtem Sublimatverband rasch ab. Am 30. I. Transplantation der vom oberen Drittel des Oberarms bis 3 cm unterhalb des Ellbogengelenks reichenden 16 cm langen Granulationswunde. Am 2. II Temp. morgens 40,1. Verbandwechsel. Die Hälfte der Transplantationen sind abgefallen, die übrigen eiterig infiltriert. Feuchter Sublimatverband. Rascher Temperaturabfall. Die noch stehengebliebenen Hautstücke heilen an. Am 14. II. Der Rest der Wunde wird nach Entfernung der Granulationen mittels 14 von der Rückenhaut eines chloroformierten, zwei Tage alten Spanferkels entnommenen Transplantationen geschlossen. Die anfangs gut angeheilten T. lösen sich durch Eiterung bis auf eine, 3 cm lange und 2 cm breite ab; letztere ist auch noch nach Monaten in der per granulat. rasch geheilten Wunde sichtbar. Austritt mit gutem und etwas beweglichem Vorderarmstumpf.

14. Zuber Wilhelm, 26 J. alt, Knecht, Solothurn, wurde von einem mit Eis beladenen Wagen überfahren. Eintritt am 2. I. 88. Offener Splitterbruch des rechten Schienbeins im unteren Drittel und subkutaner Bruch des Wadenbeins in der Mitte. Starke Quetschung der Weichteile. Weite Freilegung der Bruchstelle. Reposition der teilweise gelösten, Entfernung der ganz gelösten Splitter. Sublimatantisepsis. Am 8. III. besteht nach Konsolidation der Brüche noch auf der Aussenseite des Unterschenkels eine 6 cm lange und 3 cm breite granulierende Wunde. Schluss derselben durch eine Transplantation. Heilung p. p. in 4 Tagen.

15. Nebiker Eduard, 29 J. alt, Maurer, Baselland. Sturz von einem rasch fahrenden Wagen auf den Kopf. Eintritt am Tag nachher, am 3. IX. Inficierte Rissquetschwunde mit Substanzverlust und Periostdefekt oberhalb der linken Augenbraue. Feuchter Sublimatverband. Am 27. IX. Schluss der 4 cm langen und 3 cm breiten Wunde durch eine Trans-

plantation vom rechten Oberschenkel. Pat. tritt 4 Tage nachher geheilt aus.

16. Pilloud Simon, 30 J. alt, Landarbeiter, Freiburg, fiel beim Anziehen der Spannvorrichtung eines schweren Lastwagens unter denselben. Eintritt sofort am 20. Juni 1887. Offener Splitterbruch des linken Schienbeins mit Eröffnung des Kniegelenks, subkutaner Bruch des Schienbeins, Erweiterung der Bruchstelle, Wegnahme der ganz losen Splitter, Ausspülung des Gelenks. Tamponade der enormen Wundhöhle. Unter afebrilem Verlauf stossen sich teils spontan mehrere Sequester ab, teils werden solche in Narkose entfernt 16. XII. 87. Am 19. VII. 88 tritt Pat. wieder ein mit einer noch immer bestehenden tiefen Knochenrinne an der Vorderseite der Tibia, dicht unter dem Kniegelenk. Der Grund der Rinne ist von einem 6,5 cm langen und 3 cm breiten Geschwür eingenommen. Fraktur gut konsolidiert. 20. VII. wird das Geschwür zur Transplantation ausgekratzt, wobei nach Entfernung der Granulationen in ganzer Ausdehnung der Knochenmulde der Knochen blank geschabt wird. Die Substanz des letztern ist weich, er besteht grösstenteils aus verknöcherten Callusmassen und blutet mehr als gesunder Knochen. Sofortige Deckung durch 4 vom linken Oberschenkel entnommene Läppchen, welche vermöge ihrer geringen Dicke sich gut den buchtigen Wandungen anlegen. Nach 5 Tagen trockene Heilung.

17. Litzler Theodor, 37 J. alt, Maurermeister, Frankreich, verunglückte beim Transport eines schweren eisernen Kessels, wobei das Gerüst brach und ein Holzsplitter in das linke Bein des Patienten eindrang. Durch herabfallende Holzklötze wurde auch der rechte Fuss verletzt. Eintritt 5 Stunden nach der Verletzung am 24. VIII. 88. R Subkutaner Bruch des Metarsus II. L. findet sich vom Kopf des Schienbeins auf der Vorderseite des Unterschenkels bis zum inneren Knöchel reichend eine 34 cm lange Risswunde der Haut und Fascie. Von dieser Wunde aus ist die Haut in weiter Ausdehnung nach innen und hinten abgeschält und zwar im unteren Drittel des Unterschenkels zirkulär. Die Muskulatur der Wade ist an mehreren Stellen zerfetzt. Unter anfangs hochfebrilen Temperaturen entwickelt sich auf der Innenseite der Wade eine ausgedehnte Gangräne der Haut; tiefe Abscesse in den Weichteilen des Unterschenkels machen mehrfache Incisionen und Drainage notwendig. An der Aussenseite legt sich die Haut glücklicherweise an. Nach 7 Wochen ist die eine Demarkation vollständig, die Granulationen sind straff, aus zwei Fisteln entleert sich wenig seröser Eiter. 15. IX. Transplantation; die zu bedeckende Fläche ist 30 cm lang, 12 cm breit; von ihrer Mitte aus erstreckt sich auf die Hinterseite eine 11 cm breite und 12 cm hohe Wunde. Der Quadratinhalt beträgt annähernd 342 Quadratcent. Deckung durch drei bis 30 cm lange und vier kleinere Streifen von beiden Oberschenkeln. Ausstopfen der Fisteln mit Jodoformgaze. Dorsale Suspensionsschiene. Primäre Heilung bis auf eine ganz kleine

Stelle in der Nähe der einen Fistel. Der anfänglich durch Sekret abgehobene Teil der Transplantation legt sich jedoch bald wieder an. Status vom 21. X.: Vollständig weiche Narbe; die einzelnen Transplantationen sind nicht zu erkennen; keine Spur von Kontraktur.

18. Glogg Eduard, 44 J. alt, Zugführer, Zürich. Fall eines schweren Fasses auf die rechte Hand. Eintritt am 28. VII. 87. Abquetschung des vierten und fünften Fingers der rechten Hand, offener Bruch des vierten und fünften Metakarpus, Lappenwunde auf dem Handrücken. Resektion der gesplitterten Mittelhandknochen, teilweiser Schluss der Wunde. Gangräne des Lappens. Am 15. VIII. Schluss der die äussere Hälfte des Handrückens einnehmenden Wunde durch 3 cm lange Transplantation vom rechten Oberarm. Primäre Heilung in 4 Tagen.

19. Burkhard Theresia, 50 J. alt, Fabrikarbeiterin, Bayern. Fall eines eisernen Deckels auf den rechten Fuss. Eintritt 27. IX. 87. An der Aussenseite des rechten Tarsalgelenkes eine dreieckige, handtellergrosse Lappenwunde der Haut. In der Folge Gangrän des Lappens. 3. XI. Transplantation eines Lappens vom rechten Oberschenkel. 9. XI. tritt Pat. geheilt aus.

c) Beingeschwüre. (6 Fälle.)

20. Schenkel Arnold, 18 J. alt, Fabrikarbeiter, Basel. Angeblich infolge eines Trauma's entstandenes, seit 10 Monaten bestehendes Geschwür an der Innenseite des rechten Unterschenkels. Eintritt 7. VIII. 5 cm langes, 3 cm breites schmierig belegtes Geschwür an obiger Stelle. Hochlagerung des Beines; feuchter Sublimatverband. 9. VIII. Geschwür gereinigt. Transplantation eines Lappens vom rechten Oberschenkel. 11. VIII. trockene Heilung.

21. Hirzeler Elise, 41 J. alt, Hausfrau, Bern. Seit 5 Jahren Varizen, seit 2 Monaten Geschwür am rechten Unterschenkel. Seit einigen Tagen Rötung des Beins, hohes Fieber. Eintritt am 21. X. 87. Schwere phlegmonöse Entzündung am rechten Unterschenkel und oberhalb des Kniegelenks, ausgehend von dem inficierten Geschwür. Mehrfache Abscesse am Unterschenkel und am rechten Vorderarm. Incision, feuchte antiseptische Verbände, prolongierte Bäder bewirken eine rasche Abnahme der septischen Erscheinungen, doch wird ca. $^1/_3$ der Unterschenkelhaut und ein handtellergrosser Teil der Haut oberhalb des Kniegelenks nekrotisch. Nach Anlegung der Wundränder und Abstossung aller nekrotischen Teile Schluss der 20 cm langen und 16 cm breiten Wundfläche und des Defekts am Knie durch Transplantation von ca. 15 cm langen und 4—6 cm breiten Streifen von beiden Oberschenkeln. Heilung p. p. 11 Tage nachher ist Pat. ausser Bett.

22. Mast Karl, 46 J. alt, Gärtner, Baden. Pat., seit Jahren mit varikösem Unterschenkelgeschwür, wird nach Ablauf eines Erysipels am

rechten Unterschenkel von der medizinischen Abteilung auf die chirurgische transferiert. Eintritt am 10. I. 88. Die Haut auf der Vorderseite des rechten Unterschenkels ist an mehreren Stellen gangränös, weithin unterminiert. In der Kniekehle und an der Rückseite des Oberschenkels ein grosser Abscess. Spaltung der Hautbrücken, mehrfache Drainage, Eröffnung des Abscesses, feuchte antiseptische Verbände. Bis zum 30. I. hat sich an der Vorderfläche des Unterschenkels ein 12 cm langes und 8 cm breites Geschwür gebildet, von dessen obern Rand aus eine Fistel in die Kniekehle führt. Temperatur zeitweise noch febril. Schluss des Geschwürs durch fünf vom rechten Oberschenkel entnommene Lappen. 2. II. ist der grösste Teil der Lappen abgefallen, die noch haftenden eitrig infiltriert. Feuchter Sublimatverband. Am 15. II. sind nur noch einzelne inselförmige Reste vorhanden, die Wunde ist im übrigen verkleinert und gut granulierend. Am 29. III. wird die Wunde nochmals von Granulationen gereinigt. Transplantation vom Skrotum eines frisch durch Schuss getödteten Stieres. Der betreffende Teil wird sofort amputiert und in einem Sublimatlappen ins Spital verbracht. Das Schneiden gelingt sehr leicht. Nach 4 Tagen scheinen sämtliche T. fest angeheilt, lassen sich absolut nicht verschieben und abheben, doch behalten sie ein blasses Aussehen. Allmählich verkleinern sich dieselben, ohne dass sich Teile abstossen. Zwischen den überpflanzten Läppchen und vom Wundrande her schiessen Granulationen auf. Bis zum 29. VI. sind die Tiertransplantationen vollständig verschwunden, die Wunde hat sich im übrigen auffallend rasch verkleinert und heilt in einigen Tagen per gran.

23. Schmid Ludwig, 51 J. alt, Knecht, Aargau. Variköses Geschwür an der vorderen inneren Fläche des rechten Unterschenkels. Eintritt am 4. VIII. 87. 7 cm langes und 5 cm breites Geschwür an bezeichneter Stelle. Schwammbehandlung ohne Erfolg. 10. X. Transplantation eines Streifens vom rechten Oberschenkel. 18. X. Pat. steht geheilt auf.

24. Garnier Johann, 59 J. alt, Holzarbeiter, Baden. Pat. war wegen eines von einer kleinen Verletzung ausgegangenen Erysipels des linken Unterschenkels im Absonderungshause, wird am 29. XI. wegen Gangrän der Haut auf die chirurgische Abteilung transferiert. An der Aussenseite des Unterschenkels ein 12 cm langes und 6 cm breites Geschwür, zugleich fehlt in handtellergrosser Ausdehnung die ganze Haut der Fersenkappe und über der Achillessehne. Der hintere Fortsatz des Calcaneus ist freigelegt. Am 16. I. 88. Transplantation vom rechten Oberschenkel, vier Streifen. 20. I. Primäre Heilung.

25. Audin August, 62 J. alt, Spengler, Frankreich. Aus einem Furunkel entstandenes Geschwür am linken Unterschenkel. Eintritt 10. II. 88. 6 cm langes und 3 cm breites Geschwür an der Vorderfläche des linken Unterschenkels. 27. II. Transplantation. 1. III. geheilt.

d) Nach Operationen.

26. Häring Walter, $3^1/_2$ J. alt, Basselland. Syndactylia congenita des vierten und dritten Fingers linkerseits. 23. VI. 87 poliklin. Operation durch Dr. Garrè, nach Diday. Dorsalappen vom dritten Finger wird zur Bedeckung des vierten, Volarlappen vom vierten zur Bedeckung des dritten genommen, unter Einnähung eines winkligen Läppchens in die Wunde an der Basis der beiden Finger. 5. VII. Nekrose des Winkellappens wegen Spannung. 14. VII. Schluss der granulierenden Wunde durch eine Transplantation vom linken Oberarm. 27. VII. geheilt.

27. Bucher Philipp, 11 J. alt, Schüler, Luzern. Rechtseitige Kniegelenkstuberkulose mit paraartikulärem Abscess. Ausgedehnte Resektion am 20. VII. 87. Ausstopfen der Resektionshöhle mit Jodoformgaze. Heilung per gran. Am 1. III. 88. besteht auf der Vorderseite des Knies noch eine 5Frankenstück grosse Wunde. Schluss derselben durch eine Transplantation. Heilung p. p. in 4 Tagen.

28. Daiker Fridolin, 55 J. alt, Schneider, Baden. Seit einem halben Jahr flaches Cancroid an der rechten Halsseite. Am 28. VIII. 88 Exstirpation des zwei Frankenstück grossen Geschwürs. Naht (Poliklinisch) 5. IX. Wunde auseinandergegangen. 10. IX. Transplantation vom rechten Oberarm. 15. IX. geheilt.

II. Transplantationen auf frische Wunden (12 Fälle).

a) Nach Exstirpation von Geschwüren und Geschwülsten (8 Fälle).

29. Schlatter Lina, 19 J. alt, Fabrikarbeiterin, Baselland. Ein Jahr nach der Geburt entstandener Naevus pigmentosus der Nase. Eintritt 17. V. 87. Zweifrankenstück grosse, flach erhabene, rundliche Geschwulst auf der rechten Hälfte des Nasenrückens, von schwarzbrauner Farbe. 20. V. flache Abtragung der Geschwulst; sofortiger Schluss der Wunde durch Transplantation eines Lappens vom rechten Oberarm. 23. V. Nach 6 Wochen kaum sichtbare Narbe.

30. Degen Hermine, 35 J. alt, Hausfrau, Baden. Pat. wurde 1880 wegen eines Epitheliomas des linken Nasenflügels im Kantonsspital in Münsterlingen durch Dr. Kappeler operiert. Plastischer Ersatz mit Stirnlappen. Schöne Heilung. Seit 4 Jahren Erkrankung des rechten Nasenflügels. Eintritt am 27. VIII. 88. Nicht ulcerierte flache 2Frankstück grosse Geschwulst mit warziger Oberfläche am rechten Nasenflügel. 28. VIII. Abtragung mit Freilegung des Knorpels. Transplantation vom rechten Oberarm. Heilung.

31. Fest Joseph, 42 J. alt, Schuhmacher, Elsass. Seit 5 Jahren aus einer Warze sich entwickelndes Geschwür der rechten Stirnhälfte. Eintritt 20. X. 88. An der rechten Stirnhälfte ein 6,5 cm hohes und 5 cm breites rundliches Geschwür mit harten, kallösen Rändern, welches bis hart zum oberen Ansatz des Lides reicht. 24. X. Excision des Geschwürs, Ab-

schabung einer verdächtigen Stelle der Knochenoberfläche. Stillung der ziemlich reichlichen Blutung durch Kompression. Zwei Tage nachher Schluss der frisch aussehenden Wunde durch vier vom rechten Oberschenkel entnommene Läppchen. 2. XI. Sämtliche Transplantationen haften. 8. XI. hat sich die auf den Knochen aufgesetzte Haut in 1Frankenstück grosser Ausdehnung abgestossen. Wunde im übrigen trocken vernarbt.

32. Stürchler Josephine, 46 J. alt, Hausfrau, Elsass. Pat. war vom 4. Okt. bis 11. Nov. 1887 auf der Abteilung wegen beiderseitiger Bursitis infrapatellaris. Am 5. Exstirpation der beiden Schleimbeutel, welche in den stark verdickten Wandungen käsige Einlagerungen zeigen. Drainage, Naht, Sublimatverband. Reaktionslose Heilung. Wiedereintritt am 27. VII. 88. Seit 4 Monaten sind am linken Unterschenkel die früheren Drainnarben aufgebrochen, von hier aus entwickeln sich zu beiden Seiten der Kniescheibe flache Geschwüre, welche beim Eintritt je 5Frankenstückgrösse erreicht haben. Die mittlere Narbe bleibt geschlossen. Am 28. VIII. Excision der flachen Geschwüre, Exstirpation eines kleinen verkästen Nebenschleimbeutels. An der Innenseite entsteht ein 7,5 cm breiter und 5,5 cm langer Defekt; an der Aussenseite ein etwas kleinerer. Sofortige Transplantation vom linken Oberschenkel; Heilung p. p.

33. Strauss Viktoria, 54 J. alt, Hausfrau, Solothurn. Seit 3 Jahren nässendes Geschwür auf dem Nasenrücken. 4. X. 88 Exstirpation des 20 centimesstückgrossen Cancroids (poliklinisch). Sofortige Transplantation vom linken Oberarm. 8. X. geheilt.

34. H. Sophie, 58 J. alt, Diakonissin, Bayern, verletzte sich 1878 bei der Sektion einer tuberkulösen Leiche am linken Zeigefinger. Bald nachher tuberkulöses Geschwür am Nagelbett und tiefgreifendes Ekzem am linken Mittelfinger. 1882 entwickelten sich über dem Handgelenk zwei lupusähnliche Geschwüre, welche seither fortbestanden und jeder Behandlung getrotzt haben, während die Affektion an den Fingern nach mehrfachen Auskratzungen heilte. Am 15. VIII. 88 Excision der 5Frankenstück grossen Geschwüre auf dem Rücken des Handgelenks, sofortiger Schluss der Wunden durch Transplantationen vom Oberschenkel. Primäre, dauernde Heilung.

35. Schmidlin Anna, 60 J. alt, Hausfrau, Bern. Seit 20 Jahren Warze auf der Stirn, aus der sich ein flaches Geschwür entwickelt. 4. VI. 88 Exstirpation des 5Frankenstück grossen Cancroids (Poliklinisch). Sofortige Transplantation. 9. VI. trockene Heilung.

36. Wenger Theresia, 66 J. alt, Hausfrau, Baselland. Vor 5 Jahren Exstirpation der linken carcinomatösen Brustdrüse mit Ausräumung der Achselhöhle. Erst vor 2 Monaten Auftreten eines Knötchens in der alten Narbe. Eintritt 8. X. 88. Im vorderen Ende der Narbe ein mit der Haut und dem unterliegenden Brustmuskel verwachsener, taubeneigrosser Knoten. Achselhöhle frei. 9. X. Exstirpation der Geschwulst mit Anschneidung der Narbe und Entfernung der verwachsenen Haut. Die

oberflächliche Schicht des Pektoralmuskels muss mitgenommen werden. Es entsteht ein 12 cm langer und 7 cm hoher Defekt, der durch Naht nicht geschlossen werden kann. Die Hauträndер werden durch einige Nähte mit dem Grund der Wunde vereinigt, um letztere abzuflachen. Sofortiger Schluss der Wunde durch 5 auf den Muskel gelegte Transplantationen vom linken Oberschenkel. Leichte Eiterung eines Stichkanals, durch welche die zunächst liegende Transplantation abgehoben wird; sonst glatte Heilung.

b) Nach plastischen Operationen (4 Fälle).

37. Von Arx Emil, 4 J. alt, Solothurn, erlitt vor 9 Monaten eine schwere Verbrennung des Gesichts, indem seine Kleider Feuer fingen. Eintritt am 11. VI. 87. An beiden Wangen zwei symmetrische, von den Ohren gegen die Mundwinkel zu verlaufende, breite Narben. Die Unterlippe ist durch eine breite Narbe am Kinn nach Aussen gestülpt; beständiges Abfliessen von Speichel aus dem halbgeöffneten Mund. Am 2. VII. und 23. VII. Excision der seitlichen Narben. Naht. Heilung p. p. Am 10. VIII. Lösung der nach unten gezogenen Unterlippe durch wagrechten Schnitt am Lippenrot von einem Mundwinkel zum andern. Es entsteht eine 3 cm hohe Wunde, welche frisch mit Transplantationen gedeckt wird. Rasche Einheilung. Beim Austritt am 23. VIII. ist die Unterlippe nicht mehr evertiert, Schluss des Mundes vollständig möglich.

38. Wyss Hans, 5 J. alt, Bern. Angeborene Syndactylie des zweiten, dritten und vierten Fingers beider Hände und der entsprechenden Zehen beider Füsse. Vater zeigt eine Syndactylie des dritten und vierten Fingers l., zwei Brüder wurden wegen der gleichen Abnormität im Alter von 4 Wochen und einem Jahr operiert; der eine starb 1 Jahr nachher an Phthisis, der andere 14 Tage post. op. an Tetanus. Eine Schwester zeigt unbedeutende Verwachsungen mehrerer Finger und Zehen. Eintritt am 17. I. 88. Es wird zuerst am 24. I. die Lösung des Zeigefingers vom Mittelfinger an beiden Händen in einer Sitzung vorgenommen. Die Verwachsung geht bis zur Basis der Nagelphalanx. Man beginnt mit Bildung eines dorsalen Läppchens an der Basis der Grundphalangen des zweiten und dritten Fingers mit Spitze nach vorn zur Bildung der neuen Schwimmhaut. Von der Dorsalfläche und von der Palmarfläche des Mittelfingers werden nun durch Abtrennung der vereinigenden Brücke zwei Lappen gewonnen, deren Wundränder zur Bedeckung des Zeigefingers durch Seidennaht unter sich vereinigt werden, nachdem das zuerst umschnittene dorsale Läppchen mit seiner Spitze in den Basalteil der Wunde zwischen beiden Fingern eingenäht worden war. Die Wunde an der Radialseite des Mittelfingers wird sofort durch eine Transplantation geschlossen. Verband mit Unna's Zinksalbenmull, Sublimatwatte, Spreizschiene. Primäre Heilung an beiden Händen. Austritt am 20. II.

Wiedereintritt am 9. VII. Ausgezeichnetes Resultat der ersten Operation. Die anfangs etwas versteiften Zeigefinger sind jetzt ganz beweglich. Am 13. VII. wird die vollständig gleiche Operation zur Lösung des dritten vom vierten Finger vorgenommen. Die Verwachsung ist hier beidseitig eine vollständige bis zu den Fingerspitzen. Die Bedeckung des Mittelfingers liefert die Radialseite des Ringfingers. Sofortige Transplantation auf die Wunde des vierten Fingers. Rechts Heilung p. p. Links geht ein Teil der Transplantation verloren, so dass am 1. VIII. an einer kleinen Stelle nachträglich auf die Schabfläche transplantiert werden muss. Austritt am 7. VIII. vollständig geheilt.

39. Garni Ehrhard, 22 J. alt, Landarbeiter, Baden. Seit 5 Jahren Ausfluss aus beiden Nasengängen, Abstossung kleiner Knorpelteilchen, allmähliches Einsinken der Nase. Keine nachweisbare syphilitische Infektion. Auf Jodkali von Januar 1888 an rasches Verschwinden des Ausflusses. Eintritt am 15. VI. 88. Vollständige Senknase, Nasenknorpel fehlt gänzlich, der rechte Nasenflügel durch eine tiefe Einkerbung vom untern Rand her gespalten. Am 5. VII., nach Vorbereitung mit antiseptischen Nasendouchen und Jodoformeinblasungen partielle Rhinoplastik mit Benützung der eingesunkenen Nasenspitze; Umschneidung der letztern, mediane Spaltung des Nasenrückens. In den Defekt wird ein von der rechten Stirnhälfte entnommener Lappen mit der blutenden Fläche nach aussen heruntergeschlagen. Auf diesen Unterfütterungslappen kommt ein zweiter, aus der linken Stirnhälfte geschnittener, dessen Stiel an der Glabella um 90° gedreht wird. Die ca. 6 cm langen und 3 cm breiten Stirnwunden werden sofort durch zwei resp. eine Transplantation vom rechten Oberschenkel geschlossen. Heilung p. p. int. Sehr gutes kosmetisches Resultat. Gut gebildete Nase mit hohem Rücken. Die Stirndefekte sind nach 8 Wochen kaum mehr sichtbar.

40. Groschupf Karl, 58 J. alt, Schneider, Sachsen. Seit 4 Jahren langsam um sich greifendes Geschwür auf der linken Hälfte des Nasenrückens. Eintritt am 7. III. 87. Zweifrankenstückgrosses, flaches, unregelmässiges Geschwür an der linken Nasenseite, welches sich bis in die Nähe des Augenwinkels hinzieht. Am 22. III. Umschneidung des Geschwürs, Entfernung des linken Nasenbeins, dessen Periost verdächtig ist. Zur Deckung 5Frankenstück grosser Lappen aus der Stirn mit Stiel in der Glabella. Drehung desselben um 180°, Einnähung in den Defekt. Die Stirnwunde wird sofort durch Transplantationen vom linken Oberarm gedeckt. Borsalbeverband. Primäre Heilung. Sehr gutes kosmetisches Resultat.

Durchgeht man diese Krankengeschichten, so sieht man, dass beinahe in der Hälfte der Fälle Hautverluste nach Verletzungen (19) die Anzeige zur Hautverpflanzung gegeben haben. Von diesen sind besonders günstige Objekte die ausgedehnten Flächenverbrennungen (Fall 2 und 3); hier leistet die Thiersch'sche Transplantation wahrhaft Grosses und bisher Unerreichtes; sie kann in solchen Fällen, in welchen langwierige Eiterung schliesslich das Leben bedroht, geradezu lebensrettend wirken.

Eine weitere Indication bilden sonstige, gewöhnlich durch stumpfe Gewalten entstandene Verletzungen, welche sich häufig mit Gangrän der lappenförmigen Hautwunden komplicieren (Fälle 7—14, 17—19). Besonders sind solche Fälle beachtenswert, bei welchen die Hautverluste in der Nähe von Gelenken liegen und ohne Hautverpflanzung unausbleiblich eine Kontraktur eingetreten wäre (Fälle 2, 3, 9, 10, 11, 17, 24). Auch eine schon bestehende Kontraktur kann durch frühzeitiges Eingreifen gehoben werden (Fall 8).

Eine besondere Gruppe bilden die chronischen Unterschenkelgeschwüre, besonders wenn durch gangränescierende Entzündungen die Haut in weitem Umfang verloren gegangen ist (Fall 21 und 24). Durch keine andere Behandlungsweise können dieselben so rasch und so dauernd geheilt werden.

Die Transplantation auf frische Wunden findet ihre ausgedehnte und segensreiche Verwendung besonders bei Entfernung flächenförmiger Neubildungen der Haut. Sie ist die eigentliche Normalbehandlung für alle Cancroide und Hauttuberkulosen, sowie für Naevi und flache Angiome, welche man sonst geneigt ist lange Zeit mit dem Cauterium actuale und potentiale, mit Salben und Pasten zu behandeln. Eine Umschneidung und Exstirpation des erkrankten Gewebes im gesunden und sofortige Deckung des Defektes bewirkt in den meisten Fällen eine rasche Heilung. Sind tiefergreifende Zerstörungen vorhanden, deren Defekte nur durch Ueberpflanzung eines Hautlappens, bestehend aus der ganzen Dicke der Haut, geschlossen werden können, so findet hier wieder die Thiersch'sche Hautverpflanzung als Nebenoperation die beste Verwendung. Der durch Wegnahme des Lappens entstehende Defekt wird mit grösstem Vorteil durch Thiersch'sche Läppchen geschlossen (Fall 39 und 40).

Um das Zusammenwachsen zweier benachbarter granulierender Flächen zu verhindern, verwendete in den Fällen von Syndaktylie (Fall 26 und 38) Garrè bei granulierender, Socin bei frischer

Wunde mit ausgezeichnetem Erfolg die Hautverpflanzung nach Thiersch. Schon Ollier heilte durch Reverdin'sche Ueberpflanzungen eine durch Verbrennung entstandene Syndaktylie.

Leider fand sich keine Gelegenheit, den von Plessing empfohlenen gefütterten Lappen zu erproben. P. empfahl zum Verschluss von Körperhöhlen gestielte Hautlappen zu verwenden, welche auf der wunden Seite durch Transplantationen gedeckt werden. Er hoffte dadurch die Retraktion der Lappen zu vermeiden und sie überhaupt widerstandsfähiger zu machen. Der einzige von Thiersch auf diese Weise operierte Fall blieb unvollendet, da der betreffende Kranke vor Einnähung des Lappens an einer interkurrenten Krankheit starb. In jüngster Zeit sind von Kraske[1]) zwei Wangendefekte nach diesen Prinzipien geschlossen worden.

In zwei Fällen (13 und 22) wurden Versuche gemacht mit Ueberpflanzung thierischen Materials nach der Methode von Thiersch. Bekanntlich wurden nach dem Reverdin'schen Verfahren eine grosse Anzahl Versuche in dieser Hinsicht unternommen, so dass ein Vergleich beider Methoden auch auf diesem Gebiete zulässig erscheint.

Schon 1871 transplantierte Czerny[2]) von Hund und Ratte, zwar ohne Erfolg. Coze, Follet, Houré machten ähnliche Versuche. Bessere Resultate gaben die Transplantationen von Froschhaut nach Petersen[3]), besonders in den Händen von Baratoux[4]) und Laborderie.

Redard[5]) benützte Hühnchenhaut uud rühmte die dadurch bewirkte rasche Heilung grosser Brandwunden. Entgegen Follet, Dubreuil, de Wecker, Ollier und Armaignac, welche die gänzliche Erfolglosigkeit tierischer Transplantationen behaupteten, versichert Redard die Anheilung seiner Hautstückchen und die Beschleunigung der Benarbung, will jedoch nicht behaupten, dass die definitive Narbe wirklich aus der überpflanzten Haut bestehe. Dieser Zweifel war auch berechtigt, denn mikroskopische Unter-

1) Kraske. Ueber eine neue Methode der Wangenplastik. 61. Versammlung deutscher Naturforscher und Aerzte zu Köln. 1888

2) Czerny Ibidem.

3) Petersen. Ueber Transplantation von Froschhaut auf granulierende Wunden des Menschen St. Petersburger med. Wochenschr. 1885.

4) Baratoux. Transplantation de peau de grenouille sur une plaie bourgeonnante de brûlure. Gaz. des hôpitaux. Nr. 145. 1886.

5) Redard. Contribution à l'étude des greffes zooplastiques. Archives Roumaines de méd. et de chir. 1887. Extrait.

suchungen, welche L. Orcel[1]) in dieser Hinsicht unternahm, ergaben, dass schliesslich nach vollendeter Benarbung die Elemente der Hühnchenhaut vollständig verschwunden sind. L. Orcel ist geneigt, der Hühnchenhauttransplantation die Rolle des nach der Methode von Hamilton aufgelegten Schwamms zuzuschreiben.

In unsern Fällen wurde die Haut dem Rücken eines Spanferkels und der geschmeidigen Skrotalhaut eines Bullen entnommen. Wie aus den Krankengeschichten ersichtlich ist, ist der erste Versuch wenigtens teilweise gelungen, da eine Transplantation sicher und bleibend auf der Schabfläche angeheilt ist. Beim zweiten scheint der von L. Orcel beobachtete Vorgang eingetroffen zu sein: die anfangs angeheilten Hautlappen verschwanden allmälich, unter gleichzeitiger rascher Benarbung der Wunde.

Dass übrigens thierische Transplantationen ein grosses praktisches Interesse hätten, muss verneint werden: die Hautverpflanzung nach Thiersch von Mensch zu Mensch ist ein so wenig eingreifendes und schmerzloses Verfahren, dass sich jeder Kranke und unter Umständen dessen Umgebung zur Lieferung von Haut gerne hergibt.

1) Orcel L. Contribution à l'étude histologique des greffes zoo-cutanées avec la peau de poulet. Lyon médical. Nr. XV. 1888. S. 551.